スナップ・cPLにより早期発見・早期治療が可能となった 犬の急性膵炎の1例

竹内 和義 先生　（たけうち動物病院　院長）

はじめに

犬の急性膵炎は時に致命的な疾患となる臨床上重要な消化器疾患の1つで、早期診断・早期治療が要求される。従来、犬の膵炎の診断は血清アミラーゼ、リパーゼ等が補助的診断指標として利用されていたが、確定診断の決め手としてはかなり力不足であった。膵特異的リパーゼ（Spec cPL）が日本で検査可能になり、犬の膵炎の診断は革命的に進歩した。

しかし、急性膵炎は「一刻を争う」疾患であるため、院内でリアルタイムに診断可能な検査キットの出現が待ち望まれていた。

スナップ・cPLはこのような要望に応えるべく開発された院内簡易検査キットである。

本症例は典型的な急性膵炎の症例で、しかもスナップ・cPLを利用する事で初診時に膵炎と早期診断され、迅速な早期治療が効を奏して順調な治療経過を示した典型的な症例である。

プロフィール

- サモエド、10歳齢、去勢雄
- 既往歴：甲状腺機能低下症疑い（紹介診療時）
- 予防：狂犬病、混合ワクチン、フィラリア
- 生活環境：室内飼育、同居動物無し
- 食事：市販ドライフード

主訴

- 昨日から頻回の嘔吐（未消化フード及び胃液）
- 呼吸が荒い

身体検査所見

- 体温 38.9℃
- 腹部触診にて上腹部圧痛（+）
- パンティング（浅速呼吸）および呼吸速迫

イニシャルプランニング

急性の嘔吐症状および触診による上腹部の圧痛、パンティング等から何らかの急性腹症を考慮し、以下のような診断プランを立てた。

- CBC　・血液化学検査　・X線検査　・腹部超音波検査

CBC

検査項目		検査項目	レーザーサイトによるカウント	マニュアルカウント
RBC（x10⁴/μL）	6.79	WBC（μL）	18660	
Ht（%）	42.5	Band-N	15300	746
Hb（g/dL）	15.0	Seg-N		15301
MCV（fl）	62.6	Lym	2120	839
MCHC（%）	35.3	Mon	1140	1772
PLT（x10⁴/μL）	35.8	Eos	90	0
RETIC（x10⁴/μL）	4.35	Baos	10	0

プロサイトDxによる検査結果レポート

WBC 総白血球数	18.66 K/μL	5.05 – 16.76	高値
%NEU % 好中球	*81.9 %		
%LYM % リンパ球	*11.4 %		
%MONO % 単球	*6.1 %		
%EOS % 好酸球	0.5%		
%BASO % 好塩基球	0.1 %		
NEU 好中球数	*15 .30K/μL	2.95 – 11.64	高値
BAND 桿状核好中球	* 存在すると推測される		
LYM リンパ球数	*2.12 K/μL	1.05 – 5.10	
MONO 単球数	*1.14 K/μL	0.16 – 1.12	高値
EOS 好酸球数	0.09 K/μL	0.06 – 1.23	
BASO 好塩基球数	0.01 K/μL	0.00 – 0.10	
PLT 血小板数	358 K/μL	148 - 484	
MPV 平均血小板容積	10.4 fL	8.7 – 13.2	
PDW 血小板分布幅	14.3 fL	9.1 – 19.4	
PCT 血小板クリット値	0.37 %	0.14 – 0.46	

白血球分画異常
桿状核好中球の出現の可能性

プロサイトDxによるドットプロット図

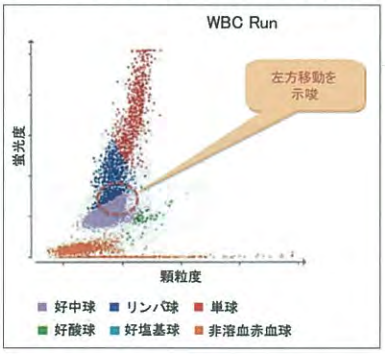

血液塗沫

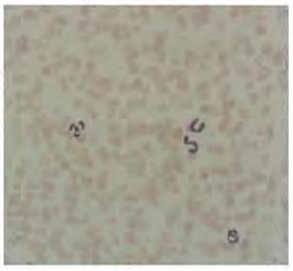

血液化学検査

BUN（mg/dl）	15	TP（g/dl）	7.4
Cre（mg/dl）	0.7	Alb（g/dl）	3.1
BUN/Cre	21	Glob	4.3
Tbil（mg/dl）	0.7	A/G	0.7
ALT（U/l）	78	TCho（mg/dl）	>520
ALP（U/l）	468	Ca（mg/dl）	9.6
GGT（U/l）	<0	P（mg/dl）	4.4
Glu（mg/dl）	97	Na（mEq/l）	155
CRP（mg/dl）	19	K（mEq/l）	3.8
		Cl（mEq/l）	120

アイデックス ラボラトリーズ株式会社
〒181-8608　東京都三鷹市北野 3-3-7
0120-71-4921　FAX：0120-71-3922　www.idexx.co.jp

IDEXX LABORATORIES

X線検査



臨床検査所見

プロサイトDxで左方移動を示唆するコメントが得られ、ドットプロットで左方移動に特徴的な好中球領域のパターンが観察された。同様に血液塗抹においても桿状好中球の出現を伴う好中球の左方移動および単球の増加が確認された。血液生化学検査ではALPの軽度上昇、T-choの上昇、CRP重度の上昇を認めた。高コレステロール血症は、甲状腺機能低下症に起因すると考えられた。X線検査では胃内のガス貯留が認められたが、その他特筆すべき所見は得られなかった。

鑑別診断リスト

以上の検査所見を総合して、以下のような鑑別診断リストを挙げた。

- 膵炎
- 腹膜炎
- 消化管穿孔
- 消化管内異物
- 胆嚢粘液嚢腫

追加検査

鑑別診断リストより、以下のような追加検査を行った。

- 腹部超音波検査
- スナップ・cPL
- Spec cPL

腹部超音波検査

腹部超音波検査所見

膵臓は全体的高エコーで重度に腫脹し、膵臓内に低エコー性の大型のシストが確認された。膵臓周囲の脂肪組織も高エコーを呈し、急性壊死性膵炎を示唆する所見が得られた。

スナップ・cPL

スナップ・cPLは強い発色を示し、高値(アブノーマル)と判定された。これはSpec cPLの200μg/L付近以上に相当する。スナップ・cPLでサンプルスポットがコントロールスポットと同等の発色または強く発色している場合は、膵炎疑いがある事を再確認した。アイデックスラボラトリーズへ送付したSpec cPLの結果は、翌日FAXで結果が送付され、>1000μg/Lであった。

診断

臨床症状において、急性の頻回の嘔吐症状、身体検査において上腹部の圧痛、血液学検査における左方移動の出現等に加え、スナップ・cPLが高値を示した事により膵炎疑いが強まり、まずは輸液療法・疼痛管理を行うために即座に入院治療を開始した。最終確定診断の決め手として、Spec cPLでの数値を参照に「急性膵炎」と診断した。

治療および経過

- 第 1 病日
  - ▷ 輸液療法を開始した。
  - ▷ 疼痛管理にはフェンタニルを用いた。
- 第 3 病日
  - ▷ 貧血 (Ht33.5%) が認められたため、凝固系検査を行った。
  - ▷ PT、APTT、FDP、FIB、AT、Plat はすべて正常範囲内であった。
- 第 4 ～ 5 病日
  - ▷ 食欲が徐々に回復してきたため、疼痛管理をフェンタニルからブプレノルフィンに変更した。
- 第 6 ～ 8 病日
  - ▷ 食欲が安定してきたため、制吐薬および鎮痛薬を順次休薬し、エンフロキサシンを注射薬から内服薬に変更した。
- 第 8 病日
  - ▷ 静脈点滴を終了した。同日の血清をSpec cPLで検査したところ51μg/L(正常範囲内)であった。
- 第 9 病日

  通院治療に切り替えた。以後、膵炎の再燃はなく、良好な経過をたどっている。